Aus der Universitäts-Frauenklinik zu Freiburg im Breisgau
Direktor: Prof. Dr. F. Siegert

Granulosazelltumoren und ihre Strahlenempfindlichkeit

Inaugural-Dissertation

zur Erlangung der Doktorwürde
einer hohen Medizinischen Fakultät der Albert-Ludwigs-Universität
zu Freiburg im Breisgau

vorgelegt von

Walter Herrmann
appr. Arzt aus Freiburg im Breisgau

1 9 3 5

Buchdruckerei Theodor Kehrer, Freiburg im Breisgau, Hauptstraße 71

Referent: Priv. Doz. Dr. Fr. Keller.
Dekan: Prof. Dr. W. v. Möllendorff.

R. UNIV.
BIBLIOTHEEK
LEIDEN

Gedruckt mit Genehmigung der Medizinischen Fakultät
der Albert-Ludwigs-Universität zu Freiburg im Breisgau

Unter den vielfältigen Geschwülsten des Ovariums treten drei vom Keimepithel ausgehende Formen durch ihre innersekretorische Funktion besonders hervor. Neben dem Disgerminom und dem Arrhenoblastom ist es der Granulosazelltumor, der auch als Oopherom, Follikuloma ovarii, Carzinoma follikuloides et zylindromatosum und Granulosacarzinom beschrieben worden ist, und der, im Gegensatz zum Arrhenoblastom mit seiner vermännlichenden Wirkung, durch die Produktion von Ovarialhormon gekennzeichnet ist.

Die Granulosazelltumoren galten bis vor wenigen Jahren noch als äußerst seltene Geschwülste und waren entsprechend unbekannt. Sie wurden vor allem durch Robert Meyer untersucht und sind seitdem in Einzelberichten und größeren Zusammenfassungen näher beschrieben worden. Habbe veröffentlichte die Fälle aus dem Institut R. Meyers, Fauvet die der Leipziger Klinik, Klaften und Schiller die der Wiener Kliniken, Plate die Amsterdamer Fälle u. a. mehr. Im Ganzen sind heute etwa 100 wissenschaftlich verwertbare Granulosazelltumoren bekannt.

Die Entwicklung und Herkunft dieser, also immer noch relativ seltenen Tumoren, ist ebenso wie die Abstammung der normalen Granulosa noch ungeklärt. Nach der einen, heute vorherrschenden Ansicht, die sich auf die grundlegenden Arbeiten Waldeyers stützt, stammt die Granulosa vom Oberflächenepithel des Ovariums, dem Keimepithel ab. Neuere Untersucher dagegen, zuletzt und besonders Fischel, zeigen in ihren Arbeiten, wie die Granulosa vom Mesenchymkern des Ovariums sich herleitet, also bindegewebiger Herkunft ist. Zwischen beiden Ansichten steht die Meinung des Japaners Kazushige Higuchi, der die Granulosa teils vom Keimepithel, teils vom Mesenchymkern des Ovariums ableitet.

Auch die Frage, von welcher Entwicklungsstufe der Granulosa, unabhängig von ihrer endgültigen Herkunft die Blastome der Granulosa ausgehen, ist noch nicht mit Sicherheit entschieden. Allgemein abgelehnt wird die Entstehung von Geschwülsten aus reifer normaler Granulosa. Besonders R. Meyer hat darauf hingewiesen, in welch enger Abhängigkeit normale Granulosa von der ihr übergeordneten Eizelle steht. Ein Absterben des Eies bedeutet in der Folge unbedingt den Tod des zugehörigen Follikels. Ebenso unwahrscheinlich ist die Entstehung von Tumoren aus bereits luteinisierter Granulosa, die auch dann höchstens noch für die seltenen

Luteintumoren in Frage käme. Der Luteinzelle ist entsprechend ihrer einseitigen hohen Differenzierung die Fähigkeit der Vermehrung weitgehend verloren gegangen. Eine über die Grenzen des Normalen hinausgehende Wucherung der luteinisierten Granulosa, die als Zwischenstufe oder Ausgangspunkt der Tumorbildung angesehen werden könnte, ist bis jetzt noch nicht gefunden worden.

Es bleiben für die Entstehung der Granulosazelltumoren noch zwei Möglichkeiten. Einmal die Bildung der Geschwülste aus unreifen Granulosazellen in irgendeinem Stadium der Entwicklung, zum andern ihr Herkommen aus pathologisch mißbildeter Granulosa. Diese zweite Meinung vertritt R. Meyer in besonderem Maße; sie ist heute wohl die allgemein gültige Lehrmeinung. Nach ihr entstehen die Granulosazelltumoren aus versprengten und in der Entwicklung liegengebliebenen Granulosazellen, aus den Granulosazellschläuchen und -ballen Meyers und Walthards. Die Möglichkeit der Entstehung von Tumoren aus solch pathologisch mißbildeter Granulosa wird neuerlich durch die allerdings nicht unbestritten gebliebenen (Uffenorde) Arbeiten der Amerikaner Evans und Swezy beträchtlich vergrößert. Nach ihnen bilden sich auch bei den Primaten, beim Affen und Menschen während der ganzen Geschlechtsreife im Zyklus, „follicular rythmus" genannt, Ei und Follikel immer wieder neu durch Proliferation, Einsenkung, Abschnürung und Bildung von Zellhaufen aus dem Oberflächenepithel.

Fischel und mit ihm Schiller leiten im Gegensatz hierzu die Tumoren aus frühesten Entwicklungsstadien der Granulosa ab. Nach ihnen stammen die Tumoren entsprechend ihrer oben erwähnten Lehre aus den embryonalen Bindegewebszellen des Mesenchymkerns des Ovariums.

Pathologisch-anatomisch bieten die Granulosazelltumoren ein äußerst vielfältiges Bild. Das zeigt sich besonders bei der Betrachtung der mikroskopischen Bilder, die so verschieden sein können, daß die Tumoren sich oft nur schwer in das nachher gegebene Schema einreihen lassen. Es erklärt auch die Vielheit der Namen, unter denen die Granulosageschwülste in der Literatur erscheinen und die oft erwähnte Tatsache, daß die endgültige Diagnose nicht bezw. erst bei einer Nachuntersuchung durch den Vergleich mit anderen Tumoren gestellt wurde.

Granulosazelltumoren treten ein- und doppelseitig auf, in der Mehrzahl jedoch einseitig. Ihre Größe schwankt zwischen Kirsch- und Mannskopfgröße. Die Oberfläche der Geschwülste ist teils glatt, teils höckerig und vielfach gebuckelt, je nach der verschiedenen Beschaffenheit der Tumoren, bei denen solide Partien und zystische

Anteile mit Zysten bis Apfelgröße abwechseln. Auf dem Durchschnitt zeigt sich ein ähnlicher Bau. Solides Tumorgewebe von markiger Beschaffenheit und gewöhnlich gelblicher Farbe bildet die Grundmasse der Geschwulst. Häufig finden sich darin dunkle, durchblutete und im Zerfall begriffene Stellen, dann die oben erwähnten Zysten, die so gehäuft auftreten können, daß der Tumor als Kystom imponiert. Stieldrehung ist bei der im allgemeinen geringen Neigung der Granulosazelltumoren, ihre aus verdrängtem Ovarialgewebe bestehende Kapsel zu durchbrechen, und mit der Nachbarschaft zu verwachsen, ein nicht seltenes Ereignis. Folge dieser Stieldrehung und ihrer entzündlichen Veränderungen ist oft Ascites, der jedoch auch häufig ohne Stieldrehung auftritt. Ein Zeichen besonderer Bösartigkeit der Tumoren ist Ascites sicherlich nicht. Auch tritt er immer noch wesentlich weniger auf, als Levit schon für die gutartigen Dermoidtumoren des Ovariums angibt.

Mikroskopisch unterscheiden wir heute nach ihrem verschiedenen histologischen Bau drei Typen der Geschwulst. Den folliculoiden Typ, den trabeculären Typ, von Meyer und Anderen zylindromatös genannt. Als dritte Form müssen wir noch eine Art des histologischen Aufbaues besonders abtrennen, die zu keiner der genannten Formen passt, bei der der Tumor sich noch in keiner der beiden Richtungen ausdifferenziert hat. Die Zugehörigkeit dieser Gruppe zu den Granulosazelltumoren kann nur durch Feststellung von Uebergängen zu den typischen Formen erkannt werden. (Habbe.)

Charakteristisch für den folliculoiden Typ sind rundliche oder durch Zusammenfließen mehrerer Höhlen unregelmäßig geformte follikelähnliche Bildungen. Sie werden von einer einfachen oder auch mehrfachen Lage epithelähnlicher Zellen umgeben. Die Zellen sind bald hochzylindrisch und dann radiär eingestellt mit basal liegendem Kern, bald mehr kubisch. Der Inhalt dieser Hohlräume besteht aus einer kolloidähnlichen Masse, die gleichmäßig homogener Natur oder auch mehr schaumig, wabig aufgelockert sein kann. Zellkerne und Trümmer, manchmal eiähnlich gebildet, können sich in dem Inhalt finden. Bindegewebe, das sich oft in starker Proliferation befindet und dann hemmend auf das Wachstum der eigentlichen Tumorzellen einwirken kann, umgibt den Follikel.

Bei der trabeculären Form der Granulosazelltumoren liegen die Zellen in kurzen oder längeren Ketten ein- oder doppelreihig zusammen und werden durch Bindegewebssepten getrennt. In einem Teil dieser Formen sind die einzelnen Zellzüge wirbelartig ineinander gedreht. Das so entstehende Bild wird als moiréeartig bezeichnet. Uebergänge führen nun von der eingangs erwähnten

uncharakteristischen, zellreichen homogenen Form über die trabeculäre allmählich zum folliculoiden Typ. Bemerkenswert ist der große Anteil, den das Bindegewebe am Aufbau des Tumors nimmt, seine auffallende Neigung zur Proliferation und Wucherung, die bis zur Abschnürung und Erstickung einzelner Granulosazellen oder Zellgebilde und so zu einer Art Selbstheilung des Tumors führen kann. Andererseits neigt die Geschwulst stark zu regressiven Veränderungen, zu Hyalinisierung und Degeneration ihrer Bindegewebsbestandteile.

Auf Grund des mikroskopischen Bildes hat sich nun fast allgemein eingebürgert, von Granulosazelltumoren als Carzinom zu sprechen und sie also den malignen Geschwülsten beizuordnen. Man tut dies aber mit der Einschränkung, daß man mit Rücksicht auf den klinischen Verlauf in einem großen Teil der Fälle dieses Carzinom als relativ gutartig bezeichnet. Schiller hat in seiner Monographie diese Bezeichnung mit Recht abgelehnt. Er weist wiederholt darauf hin, daß gut- und bösartig „klinische Begriffe" sind. Bösartig ist ein Tumor, der infiltrierend wächst, metastasiert, recidiviert und dadurch geeignet ist, den Tod seiner Trägerin herbeizuführen; gutartig derjenige, der dies nicht tut, nur expansiv wächst. Eine relative Bösartigkeit, die mit dem mikroskopischen Bilde „Carzinom" Gutartigkeit verbindet, gibt es nicht. Ein solcher Tumor ist gutartig und verdient deshalb die Bezeichnung Carzinom nicht. Der Name Granulosazellcarzinom ist nur als Bezeichnung für das histologische Bild zu verwenden. Entsprechend der obigen klinischen Definition ist dann die Frage ob gut- oder bösartig zu entscheiden. Es gibt sicher gutartige Granulosazelltumoren; deshalb spricht man auch besser trotz ihres histologischen Aussehens von Granulosazelltumoren als von Granulosazellcarzinomen. So fand Schiller z. B. in seinem Material unter 24 Fällen 16, die sicher gutartig waren. Andererseits gibt es ebenso sichere bösartige Granulosazelltumoren, Geschwülste, die schon, wie sich bei der Operation zeigte, wegen ihrer ausgedehnten Metastasen und ihres infiltrierenden Wachstums inoperabel waren, und in der Folge den Tod der Trägerin verursachten. Schiller, Klaften, Schiffmann, H. O. Neumann u. a. beschreiben solche Geschwülste. Ebenso sind sichere Fälle von bösartigen Tumorrecidiven bekannt. (Habbe u. a.) Die Zahl der Recidive ist jedoch nicht groß. Klaften fand 5 % Recidive in einem Material von 80 Tumoren.

Granulosazelltumoren können in jedem Lebensalter auftreten, wenngleich sie besonders häufig sich erst im postklimatischen Alter entwickeln und dort ihre verjüngenden Eigenschaften zeigen. Drei Jahre alt sind die jüngsten bekannten Fälle (Novack), 70 Jahre und darüber die ältesten Geschwulstträgerinnen (Schiffmann,

Müllerheim, Isbruch). Klaften gibt für die Häufigkeit der Tumoren in den einzelnen Lebensaltern folgende Verhältniszahlen:

Vor und im Beginn der Pubertät	8,7%
Im geschlechtsreifen Alter	48,7%
In der Menopause	42,5%

Bezüglich der Häufigkeit der Tumoren überhaupt ist in der letzten Zeit eine durchgreifende Aenderung der Meinung eingetreten. Wenn heute die Granulosazelltumoren noch relativ selten und im ganzen erst zirka 100 Fälle genau bekannt sind, so ergeben neuere Statistiken doch einen prozentualen Anteil an den Neubildungen des Ovariums, der zwischen 4 und 10% liegt. (Klaften, Fauvet.)

Entsprechend dem Alter der Geschwulstträgerin ändert sich auch bis zu einem gewissen Grade die klinische Erscheinungsform der Granulosazelltumoren. In der überragenden Mehrzahl der Fälle findet man als auffälligstes Zeichen anamnestisch eine Störung im normalen Menstruationsablauf. Im geschlechtsreifen Alter wechselt kürzere oder längere Amenorrhoe mit unregelmäßigen oft lange dauernden Blutungen ab. Dieser Störung entsprechen bei Frauen in der Menopause erneut auftretende Blutungen und bei Mädchen die manchmal beobachteten verfrühten Regelblutungen. Als pathologische Grundlage hierfür findet sich in nahezu ausnahmlos allen Fällen, bei denen man Gelegenheit genommen hat die Uterusschleimhaut zu untersuchen, das typische Bild der glandulär-zystischen Hyperplasie (Schröder). Diese Hyperplasie ist ebenso wie die anderen noch folgenden Veränderungen am Genitale der Frau als Ausdruck der spezifischen Tätigkeit des Tumors zu werten. Damit wird die glandulär-zystische Hyperplasie wegen ihrer leichten und eindeutigen Feststellbarkeit mittels der Probeabrasio zu dem wichtigsten Hilfsmittel zur Erkennung von Granulosazelltumoren. Es gibt nun aber noch einige wenige andere Ovarialtumoren, die die Uterusschleimhaut in gleicher Weise beeinflussen und verändern, und die damit den Wert der glandulär-zystischen Hyperplasie als diagnostisches Hilfsmittel zur Erkennung von Granulosazelltumoren stark herabmindern. Glandulär-zystische Hyperplasie ist so bei den Fibromen und Sarkomen des Ovariums gefunden worden. R. Meyer veröffentlichte einen Fall von Fibrom, zwei Sarkome und gleichzeitig vier Fälle von Granulosazelltumoren, bei denen er diese Veränderung des Endometriums fand. Wegen der auffälligen Uebereinstimmung der Wirkung der Tumoren kommt R. Meyer schließlich zur Frage „ob sich nicht die Granulosazelltumoren in Fibrome und Sarkome umwandeln können, unter allmählichem Verlust ihres epithelialen Parenchyms"? Zur selben

Fragestellung gelangen auch Rummelt und Tietze. Kermauner dagegen kommt bei seiner Betrachtung von Granulosazelltumor und Fibrom zu einem wesentlich anderen Ergebnis. Eingangs erwähnt er besonders die Schwierigkeit der Scheidung, die ihm manche Fälle von Granulosazelltumoren gerade gegenüber dichtzelligen Fibromen bereitet haben und stellt die Möglichkeit fließender Uebergänge von der Gruppe der Granulosazellblastome zu den sogenannten Fibromen zur Diskussion. Er geht sogar noch weiter, wenn er sagt: „Man könnte mindestens jene Fibrome, welche innersekretorische Leistungen, Genitalblutungen, Ascites usw. verursachen, als Sonderformen der sogenannten Granulosablastome auffassen." Sollte es sich nun bei diesen Fibromen und Sarkomen mit innersekretorischer Funktion nicht überhaupt um Granulosazellblastome allerniederster Gewebsreife handeln? Um jene unreifsten Granulosazellgeschwülste im Sinne Fischels mesenchymaler Abstammung der Granulosa, die noch nicht in epithelialer Richtung ausdifferenziert, als Granulosa nicht oder höchstens aus Uebergangsformen zu höheren Entwicklungsstufen zu diagnostizieren sind?

Wie dem auch sei, wir müssen heute, finden wir bei Ovarialtumoren glanduläre Hyperplasie der Uterusschleimhaut, vor allem vor Beginn und nach dem Erlöschen der Genitalfunktion, in erster Linie an einen Granulosazelltumor denken, eventuell an Fibrome und Sarkome des Ovariums.

Nicht zum Bilde der glandulären Hyperplasie gehörig, aber wie sie Folge des spezifischen Reizes des Tumors, ist die Hypertrophie der Uterusmuskulatur, die bei Granulosageschwülsten einen fast regelmäßigen Befund darstellt. Weniger oft und besonders bei alten Geschwulstträgerinnen hat man (Kleine u. a.) Bilder der Tubenschleimhaut gefunden, wie sie sonst nur bei jüngeren Individuen vorkommen, also Veränderungen im Sinne einer Verjüngung. Bei der nahen entwicklungsgeschichtlichen Verwandtschaft zwischen Tubenschleimhaut und Endometrium ist dies ein Befund, der nicht weiter erstaunlich ist. Schließlich ist noch als Folge des Tumors eine Veränderung der sekundären Geschlechtsmerkmale zu erwähnen. In einem Teil der Fälle ist eine Vergrößerung der Mammae festgestellt worden. Müllerheim berichtet so über einen Fall excessiver Hypertrophie der Brust einer Greisin, die den ersten Anlaß zur Feststellung eines Tumors gab.

Bei kleinen Kinder und Mädchen vor der Pubertät wirkt sich ein Granulosazelltumor naturgemäß in anderer, dem kindlichen Alter entsprechender Form aus. Hier finden wir als Folge der hormonalen Beeinflussung das Bild genitaler Frühreife. Wir finden

eine, dem Alter nicht entsprechende zu weit fortgeschrittene Entwicklung. Oft ist damit auch eine intellektuelle Frühreife verbunden. In manchen Fällen treten mehr oder weniger starke Genitalblutungen auf, fast regelmäßig findet sich eine zu starke, oder überhaupt zu früh sich entwickelnde Behaarung und Entwicklung der Brüste.

Erneut erhebt sich nun die Frage nach der eigentlichen Natur dieses Reizes, der, offenbar vom Tumor ausgehend, die eben gezeigten Veränderungen bei seiner Trägerin hervorruft. Lange schon hat man an erster Stelle an eine Beeinflussung auf hormonalem Wege durch ein von den Tumorzellen produziertes Inkret gedacht. So erklärt Schröder die glanduläre Hyperplasie, analog der Wirkung persistierender Follikel, durch innersekretorische Einflüsse der Granulosawucherung. Den Beweis, daß die Granulosazelltumoren Follikulin, ein spezifisches Hormon des Ovariums, enthalten bezw. produzieren, erbrachten zuerst R. Meyer und vor allem Schuschania. Meyer hat nach Injektion von Tumorextrakt bei kastrierten Mäusen typisches Schollenstadium der Vagina nachgewiesen und damit gezeigt, daß der Tumor Follikulin enthält. Schuschania hat im Stuhl und Harn einer 67jährigen Tumorträgerin, bei der ein mannsfaustgroßer Granulosazelltumor von histologisch malignem infiltrierendem Charakter gefunden wurde, Follikulin in großen Mengen (945 Einheiten pro Liter) nachgewiesen. Im gesammelten Stuhl und Harn von 8 Tagen post operationem konnten nur noch 158 Einheiten, in den Exkreten vom 60.—70. Tag post operationem konnte überhaupt kein Follikulin mehr gefunden werden. Ebenso haben auch H. O. Neumann, Dworzak und Podleschka u. a. im biologischen Nachweis, im Tierexperiment Follikelhormon feststellen können.

Während nun diese klinischen Erscheinungsformen der Granulosazelltumoren trotz natürlich noch vorhandener zahlreicher einzelner Unklarheiten im ganzen eine einheitliche Deutung erfahren, ist die Frage der Strahlenempfindlichkeit der Tumoren, und damit ihrer therapeutischen Beeinflußbarkeit mittels Röntgenstrahlen heute noch völlig ungeklärt. Die Mehrzahl der Untersucher hält die Geschwülste, teils auf Grund ihrer Abstammung vom strahlenempfindlichen Ovarium, teils auch auf Grund gemachter Beobachtung für höchst radio-sensibel. Im Gegensatz dazu steht eine kleine Zahl ebenfalls genau beobachteter strahlenresistenter Granulosazelltumoren. Im folgenden sei nun ein weiterer Fall einer Granulosazellgeschwulst mitgeteilt, der in der Freiburger Frauenklinik beobachtet wurde und hier den ersten Befund dieser Art darstellt. Anschließend daran soll die Frage der Strahlenempfindlichkeit der Granulosablastome näher erörtert werden.

Frau B., geb. am 24. 8. 1897.

Menarche mit 14 Jahren. Periode stets unregelmäßig bis zum 17. Lebensjahr. Abrasio. Nach dieser Abrasio sind die Blutungen regelmäßig, alle 4 Wochen, von 6—8 tägiger Dauer, mit starkem Blutverlust und krampfartigen Schmerzen.

2 Spontangeburten, die letzte 1925, kein Abort.

Seit 1925, der letzten Geburt: Menorrhagien.

Seit 1930 unregelmäßige Blutungen. Deswegen 4mal abradiert, zuletzt Anfang Februar 1931.

Februar 1931: Röntgenkastration, pro Ovarium etwa 300 r. Wirkungsdosis. Nach 2monatiger Amenorrhoe wieder Metrorrhagien bis Oktober 1931.

Oktober 1931: Abrasio. Die histologische Untersuchung ergibt glanduläre Hyperplasie der Uterusschleimhaut. Nochmalige Röntgenkastration: pro Ovarium etwa 400 r. W. D. Nach 2monatlicher Amenorrhoe wieder Metrorrhagien bis Juni 1932.

Juni 1932: Der Untersuchungsbefund ergibt ebenso wie schon im Februar und Oktober 1931 keinen Anhaltspunkt für die Blutung: Der Uterus ist anflektiert, hühner- bis gänse-eigroß, etwas weich, vollkommen frei beweglich. Beide Tuben sind schlank, beide Ovarien von normaler Größe.

Totalextirpation. Die Operation verläuft regulär. Der postoperative Verlauf wird durch ein kleines Exsudat etwas verzögert. Die Patientin wird am 27. Tage post op. bei völligem Wohlbefinden nach Hause entlassen.

November 1934: Nachuntersuchung. Allgemeinbefinden sehr gut, kein Fluor, kein blutiger Ausfluß. Stuhlgang und Wasserlassen o. B. Appetit gut. Patientin arbeitet wie früher, hat nur hin und wieder mäßige Wallungen, vor allem Herzklopfen.

Befund: Vagina o. B. Vaginal-stumpf, glatt, weich. Beckenbodenbindegewebe überall weich, zart. Sicherlich nichts von Revidiven.

Die Untersuchung des bei der Operation gewonnenen Präparates ergibt nun im einzelnen folgendes Bild:

Der Uterus ist etwas vergrößert, fühlt sich weich an. Die Muskulatur ist gut entwickelt, eher etwas hypertrophiert, und entspricht etwa dem Alter der Patientin. Die Schleimhaut dagegen ist mächtig gewuchert und bis zu 6 mm dick. Histologisch zeigt sie das typische Bild glandulär - zystischer Hyperplasie in seiner ganzen Buntheit. Zysten bis zu makroskopischer Sichtbarkeit, gestreckte, geschlängelte, sägeförmig ausgebuchtete Drüsen stehen bald senkrecht zur Oberfläche, bald liegen sie schräg und quer. Das Epithel der Drüsen ist im allgemeinen hochzylindrisch, oft auch eng gedrängt, flach, mehrreihig. An einzelnen Stellen, besonders an der Grenze von Endo- und Myometrium finden sich vereinzelt Drüsen, die lebhaft proliferieren, in die Muskulatur vordringen und im ersten Augenblick so den Eindruck einer adenomatösen Wucherung hervorrufen können. Das Stroma, in dem die Drüsen liegen, wechselt in seinem Aufbau stark. Bald ist es ein lockeres, saftreiches Bindegewebe, bald dicht und faserreich. Zerstreut finden sich darin im Zerfall begriffene Stellen und reichlich Blutgefäße, die teilweise thrombosiert sind.

Die Tuben sind schlank, offen, sie wurden nicht näher untersucht.

Das rechte Ovarium ist etwa nußgroß, atrophisch und sieht weißlich aus. Das Präparat wurde ebenso wie das linke Ovarium, der eigentliche Tumor, in Serien geschnitten und genauestens untersucht. Wir finden rechts übereinstimmend mit dem makroskopischen Bilde auch mikroskopisch das einer senilen Atrophie.

Auf einer großenteils gut erhaltenen Schicht platter bis kubischer Zellen (Oberflächenepithel, Keimepithel) folgt eine deutlich ausgebildete ziemlich starke Tunica albuginea, aus dichten, der Oberfläche in der Hauptrichtung parallel gehenden Bindegewebszügen. Das eigentliche Stroma ovarii wird durch ein enges und dichtes Geflecht von Bindegewebszellen und -fasern gebildet. In ihm liegen große, unregelmäßig geformte, weiße bis gelbliche Körner, die fast die Hauptmasse des Ovariums ausmachen. Sie bestehen aus wenigen, sternförmig verzweigten Zellen und reichlich homogener Interzellularsubstanz. In ihrer Umgebung finden sich unterschiedlich große rundliche bis längliche Gebilde aus einem etwas zellreicheren Bindegewebe, das ebenfalls hyalin umgewandelt ist. Weiterhin sehen wir, und zwar besonders in der Hilusgegend, sehr zahlreiche Gefäßquerschnitte. Die Wand dieser Gefäße ist fast allgemein ziemlich stark sklerotisch verändert. Besonders auffällig und für uns von größter Wichtigkeit ist nun das vollständige Fehlen jeglicher Follikel. Oberflächennahe sind überhaupt keine Spuren vorhandener oder vorhanden gewesener Follikel mehr zu sehen. Zentral finden wir neben den großen Corpora fibrosa jene eben beschriebenen kleinen rundlichen bis länglichen Gebilde, die wir als Ueberreste ehemaliger älterer Follikel auffassen müssen. An ein oder zwei Stellen liegen kleine zystische Hohlräume, die von einer einfachen Lage kubischer Zellen umgeben sind: Zystisch entartete Follikel.

Der eigentliche Tumor geht vom linken Eierstock aus. Er ist etwa Finger- bis Daumenglied groß und fühlt sich prall an. Die Oberfläche ist glatt, nirgends sind Verwachsungen oder Zeichen einer Durchbrechung der Tumorkapsel zu sehen. Die Schnittfläche der Geschwulst ist ebenfalls weißlich-grau, von gleichmäßig homogenem Aussehen.

Histologisch bietet der Tumor folgendes Aussehen: Er ist allseits und am ausgesprochensten auf der dem Hilus entgegengesetzten Seite von einer wechselnd dicken Schicht von Ovarialstroma als Kapsel umgeben. Die Hauptfaserrichtung der Bindegewebszüge läuft parallel zur Oberfläche, die einzelnen Schichten sind durch den Wachstumsdruck des Blastoms eng aneinander gerückt. An einer Stelle dringen auch die Geschwulstzellen in die Kapsel vor. Die Oberfläche ist jedoch nirgends ganz erreicht oder gar schon

durchbrochen. Bemerkenswert als Beweis der stattgehabten Röntgenbestrahlung sind außerdem noch einzelne der oben beschriebenen Ueberreste von Follikel, die hilusnahe in der Kapsel liegen.

Das Tumorgewebe selbst wechselt in seinem Aufbau ziemlich stark. Wir finden runde oder durch gegenseitige Beengung etwas deformierte Gebilde, die von schmalen oder breiten Bindegewebszügen umgeben werden. Diese Bildungen, augenscheinlich Querschnitte von Kugeln, bestehen aus großen, durch einen jetzt ausgefallenen Inhalt, blasig aufgetriebenen Zellen, mit dunklen an die



Abb. 1.
Follikuloides Wachstum. Jüngeres Stadium.
110 × verg.

Wand gedrückten Kernen. Die äußerste Zellage ist gewöhnlich am besten erhalten und umgibt ringförmig und radiär gestellt das Innere dieser follikelähnlichen Bildungen. Die Kerne dieser äußeren Zellage liegen regelmäßig und sind an die Basis der Zelle gerückt. Nach innen zu liegen die Kerne unregelmäßig, die Zellgrenzen sind oft zerstört; es entsteht dadurch der Eindruck sternförmig verzweigter Zellen. (Abbildung 1.)

In einem Teil der Gebilde, man möchte annehmen in den älteren, reifesten, die eine besondere Neigung zum Konfluieren

zeigen, ordnen sich nun die Zellen gegen das Zentrum zu nochmals zu einem oder auch mehreren Ringen, deren Inhalt eine dunkel gefärbte, kolloidartige Masse darstellt. Im Gegensatz zum äußeren Ring liegen hier die Kerne in Antipodenstellung, also dem Lumen zu. Das so entstehende Bild erinnert im entfernten an Schilddrüse. (Abbildung 2.)

An anderen weniger zahlreichen Stellen des Tumors ist dieser organoide Bau der Geschwulst nicht (noch nicht) vorhanden. Die Tumorzellen sind groß, blasig aufgetrieben wie oben, sie liegen



Abb. 2.
Follikuloides Wachstum. Reiferes Stadium mit starker Verschmelzung der einzelnen Follikel und Ausbildung homogener Zentralmassen. 110 × verg.

aber ohne erkennbare Ordnung mehr oder weniger dicht oder durch Bindegewebszüge getrennt. (Abbildung 3.)

Am seltensten ist es in unserem Falle zur Ausbildung kürzerer oder längerer Zellstränge gekommen. Besonders ausgeprägt erscheint diese Form an Stellen, an denen das Zwischengewebe hyalin und entartet ist. (Abbildung 4.)

Bindegewebe umgibt die einzelnen Epithelhaufen und Stränge mit schmalen oder breiten faser- oder zellreichen Zügen. Auffällig ist seine große Bereitschaft zur schon erwähnten hyalinen

Degeneration. Weite Bezirke des Tumors sind in dieser Weise verändert.

Das Bild, das uns der Tumor bietet, macht den Eindruck einer bösartigen epithelialen Wucherung, deren Malignität jedoch durch reiche Bindegewebsentwicklung mit seiner Neigung zur Degeneration etwas gemildert wird. Der Inhalt der Tumorzellen ist unbekannt. Die nächstliegenste und wahrscheinlichste Annahme ist die, daß es Fett war. Eine Färbung auf Fett ist jedoch ebenso wie auf Glykogen leider nicht gemacht worden.

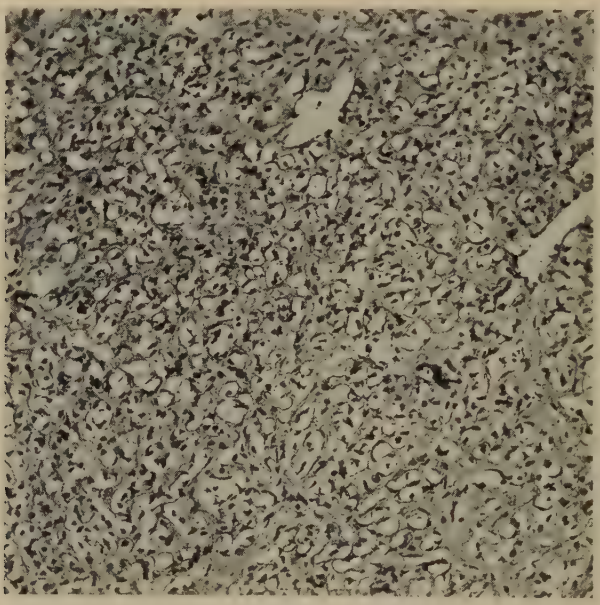

Abb. 3.
Uncharakteristisches, noch nicht ausdifferenziertes Tumorgewebe. Typ III.
110 × verg.

Große Schwierigkeit bot nun lange Zeit die Frage der Zugehörigkeit des Tumors. Prof. R. Meyer-Berlin, dem wir unser Material übersandten, und dem ich an dieser Stelle für seine liebenswürdige Hilfe danken darf, hat die Diagnose gestellt. Er entschied sich für eine der selteneren Formen von Granulosazelltumor, ähnlich dem Follikulom lipidique, das Plate beschrieben hat.

Versuche, die ohne Kenntnis der eigentlichen Natur des Tumors und seiner innersekretorischen Funktion den Nachweis hormonaler Wirksamkeit zu erbringen suchten, sind ergebnislos verlaufen. So

fiel die Hypophysenvorderlappenreaktion I, II und III in mehreren Versuchen im Nativharn und Blutserum immer negativ aus. Ebenso gelang der Nachweis von Follikulin im Gesamtblut (10 und 40 ccm am Operationstage entnommen) in beiden Proben nicht. Nur einmal konnte man durch Einspritzung von Nativharn bei einer kastrierten Maus den Proöstrus erzeugen, also zahlenmäßig eine Vermehrung des Follikulins im Harn auf ungefähr 166 M. E. pro Liter feststellen. Fraglich erscheint jedoch, ob für diese Erhöhung des Follikulinspiegels im Harn der Tumor verantwortlich zu ma-



Abb. 4.
Trabekuläres Wachstum.
190 × vergr.

chen ist. Durch die Untersuchungen Zondeks kennen wir die Hormonschwankungen, die nach Kastration und ebenso auch nach Röntgenkastration auftreten, die Zondek als poly- bezw. oligohormonales Stadium nach Kastration bezeichnet hat. Bei der verschieden langen, je nach dem Individuum wochen- oder monatelangen Dauer der nach der Kastration zuerst auftretenden polyhormonalen Zeit mit ihrer erhöhten Ausschüttung von Follikulin im Harn, muß die Frage offen bleiben, ob die festgestellte vermehrte Follikulinmenge Folge der spezifischen Tumortätigkeit oder nur Ergebnis der Röntgenkastration ist.

Betrachten wir nochmals die Anamnese unseres Falles, so fällt als Besonderheit vor allem die Erfolglosigkeit der zweimaligen Röntgenbestrahlung auf. Während wir sonst gewohnt sind, mit einer Strahlendosis von 35—40% der H.E.D. (am Herd gemessen) jede Blutung, die durch eine Veränderung von Uterus oder Ovarium hervorgerufen wird, mit der Ausnahme der, die durch das Carzinoma uteri oder durch Polypen verursacht ist, dauernd zu beherrschen, widerstand hier die Blutung, bezw. der sie hervorrufende Granulosazelltumor, Strahlendosen, die mit 300 r. = 50% der H.E.D. und 400 r. = 67% der H.E.D. (eine H.E.D. = 500 r.), wesentlich über der sonst sicher zur Kastration und damit zur Stillung jeder Blutung ausreichenden Strahlenmenge liegen. Lediglich die der Bestrahlung jeweils folgende kurz dauernde Amenorrhoe war das sichtbare Zeichen, daß überhaupt eine Beeinflussung der Keimdrüsen stattgehabt hatte.

Die histologische Untersuchung unseres Operationsmaterials ergab dann für beide Ovarien, sowohl für das unveränderte rechte, als auch für die noch als Kapsel erhaltenen Reste des linken Ovariums, das Bild der senilen Atrophie. Dieses Bild allein ist, wie schon der Name sagt, keineswegs für Röntgenatrophie spezifisch und als Beweis der erfolgreichen Bestrahlung zu verwerten. Zusammen aber mit der vorausgegangenen Bestrahlung und der daran anschließenden Amenorrhoe, vor allem aber mit Rücksicht auf das jugendliche Alter der Tumorträgerin, ist wohl der schlüssige Beweis dafür erbracht, daß beide Ovarien auch wirklich im Strahlenkegel lagen und dem Einflusse der Röntgenstrahlen ausgesetzt waren.

Das normale Ovarialgewebe reagierte auf die Bestrahlung in normaler Weise, es ging zu Grunde. Anders der Tumor. Nach einer kurzen Zeit der Lähmung, der zweimonatigen Amenorrhoe, nimmt er seine alte Tätigkeit wieder auf, produziert Hormon und bedingt so die erneute Blutung. Einen histologisch erfaßbaren Ueberrest der stattgehabten Schädigung können wir im Tumorbilde nicht finden. Entweder waren die Tumorzellen nur in ihrer Funktion gehemmt, also wirklich nur gelähmt, oder aber die Schäden sind bei der erhöhten Wachstumspotenz einer Geschwulst bereits wieder ad integrum repariert. Die bei der Beschreibung der Schnitte erwähnten zahlreichen Stellen hyaliner Degeneration dürfen wir, bei der bekannten Neigung der Granulosablastome zu regressiven Veränderung, sicher nicht als Beweis der Strahlenwirkung auffassen (wenngleich wir natürlich das Gegenteil auch nicht beweisen können). Das Bild entspricht überdies nicht dem, was wir als Folge der Bestrahlung zu sehen gewohnt sind, und was P r y m u. a. beschrieben haben.

Zusammenfassend ist also zu sagen: Wir haben einen Granulosazelltumor beobachtet, der gegen zweimalige Röntgenbestrahlungen mit Dosen, die beträchtlich über der üblichen Kastrationsdosis liegen, resistent blieb.

———

In der Folge sollen nun die in der Literatur bekannt gewordenen Fälle bestrahlter Granulosazelltumoren zusammengestellt und auf ihre Strahlenempfindlichkeit untersucht werden. Die Anzahl der mit Röntgenstrahlen behandelten Tumoren ist nicht groß. Die Zahl der für unsere Untersuchung verwertbaren Fälle ist entsprechend noch kleiner. So müssen aus unserer Betrachtung vor allem die Tumoren ausscheiden, die operiert und dann, in der Meinung ein Carzinom vor sich zu haben, mit „gutem Erfolg" bestrahlt wurden. Es geht natürlich bei der erwiesenen und früher erwähnten Gutartigkeit vieler Granulosatumoren, die das Aussehen einer bösartigen Geschwulst hatten, nicht an, diese Befunde in irgendeiner Weise zu verwerten. Ebenso konnte mancher Fall eines bestrahlten Granulosazelltumors wegen der zu ungenauen technischen Angaben nicht verwendet werden. Es bleiben für unsere Zwecke noch 11 Tumoren, eine Zahl, die immerhin groß genug erscheint, um den Versuch zu lohnen, erstes Licht in diese therapeutisch so überaus wichtige Frage zu bringen.

Zuerst seien nun die Veröffentlichungen von Geschwülsten angeführt, die von ihren Autoren selbst als strahlenresistent bezeichnet werden.

Scheyer: Zbl. Gyn. 1927.

40jährige Patientin, Periode immer unregelmäßig. 1921 (34jährig) unregelmäßige Blutung. Befund. Faustgroßes Myom. Therapie: Röntgenbestrahlung mit der bei Myomen üblichen Röntgendosis. Amenorrhoe von 9 Wochen, nach dieser Zeit erneutes Auftreten der Blutung. Abrasio, sie ergibt Schleimhauthypertrophie. Röntgennachbestrahlung: Von vorn und hinten je eine halbe HED.

1926 erneute tropfenweise Blutung. Nochmals Kastrationsbestrahlung. Die Blutungen bestehen weiter. Totalexstirpation: Typischer Granulosazelltumor des rechten Ovariums von follikuloidem und zylindromatösem Bau. Uterus myomatosus mit starker Schleimhauthypertrophie.

Die primäre Blutung war hier wohl durch das Myom verursacht. Im blutungsfreien, viereinhalbjährigen Intervall entstand trotz der vorausgegangenen Röntgenbestrahlung ein Granulosazelltumor. Dieser Tumor verursachte die weiteren Blutungen, die trotz nochmals gegebener Kastrationsdosis nach einer sechswöchigen Pause fortdauern und die Operation bedingen. Wir finden damit eine Strahlenresistenz gegen die volle Kastrationsdosis, und noch darüber

hinaus das Entstehen des Tumors aus einem Gewebe, in dem durch die vorausgegangene erste Kastrations- und starke Nachbestrahlung alles Granulosagewebe bereits zu Grunde gegangen sein soll. Es ist dies vielleicht ein Hinweis auf die Entstehung der Granulosa und ihrer Tumoren aus wesentlich strahlen u n e m p f i n d l i c h e r e n bindegewebsnäheren Vorstufen, vielleicht auch ein Hinweis auf eine größere Widerstandsfähigkeit selbständiger, nicht von der Eizelle abhängiger Granulosa gegenüber Röntgenstrahlen.

S c h i l l e r : Pathologie und Klinik der Granulosazelltumoren.

Fall 22. 55jährige Patientin. Letzte Periode vor 7 Jahren, wird wegen klimakterischen Beschwerden (Metrorrhagien und Verdacht auf Corpus-Karzinom) kürettiert.

Kein Karzinom, atrophische Schleimhaut. Trotz Abrasio erneute Blutung.

20. 4. 1931. I n t e n s i v e R ö n t g e n b e s t r a h l u n g zwecks Kastration.

22. 6. 1931. Trotz Bestrahlung erneute starke Blutung.

24. 6. 1931. Totalexstirpation wegen Erfolglosigkeit der Vorbehandlung. Granulosazelltumor von gyriformem und follikuloidem Wachstum des rechten Ovars, kleiner schlanker Uterus mit atrophischem Endometrium, senil-involviertes linkes Ovarium.

Bei dem kurzen Intervall von 63 Tagen, das zwischen Bestrahlung und Operation liegt, und der relativen Größe des Tumors (37 : 15 : 15 mm) muß man annehmen, daß der Tumor schon vor der Röntgenbestrahlung bestanden hat. „War das aber der Fall, dann zwingt uns sein histologisches Bild zur Feststellung, daß eine Einwirkung der Röntgenstrahlen, wenn eine solche überhaupt bestanden hat, eine so geringe war, daß sie zwei Monate später so gut wie verschwunden war . . . . Die Zellen des Tumors zeigen weder Schrumpfung und Hyperchromatose der Kerne, Vakuolisierung des Protoplasmas, noch sonst irgend ein Zeichen der Zellschädigung wie sie P r y m u. a. beschrieben haben."

Der Fall Schiller stellt damit einen zweiten Befund von Strahlenresistenz gegen einmalige Kastrationsbestrahlung dar.

Zu diesem, dem vorhergehenden und dem nächsten Berichte ist noch folgendes zu bemerken: In keinem der drei Fälle ist die zur Anwendung gelangte Röntgendosis physikalisch oder wenigstens klinisch genau angegeben. Wir glauben aber bestimmt, daß hier, wo ausdrücklich von Kastrationsdosis, oder sogar üblicher Kastrationsdosis gesprochen wird, die Dosis, mit der die Keimdrüsen und damit der Tumor bestrahlt wurden, zwischen 35—45% der H.E.D. liegt.

H. O. N e u m a n n : Endokrinologie, Bd. 12, 1933.

46jährige Patientin, Periode regelmäßig, 3 normale Geburten, Menopause seit Juni 1927. Juni 1928 8tägige starke Blutung, dann Amenorrhoe

bis Juni 1929. Von Juni bis Dezember 1929 dauernde, zum Teil starke Blutungen.

Untersuchung. Der Uterus ist etwas vergrößert, die Schleimhaut gewuchert. (Glandulär-zystische Hypertrophie.) Linkes Ovar o. B. Das rechte Ovarium ist in einen enteneigroßen, zystischen Tumor umgewandelt.

Da die vorgeschlagene Operation abgelehnt wird, wird die Röntgenkastration vorgenommen.

August 1931: Nachdem die Patientin bis jetzt nicht mehr geblutet hat, treten erneute, ganz schwere Blutungen auf, sodaß die Totalexstirpation vorgenommen werden muß.

Untersuchungsergebnis: Uterus hühnereigroß, mächtige glandulär-zystische Hypertrophie des Endometriums. Linkes Ovarium präsenil o. B. Das rechte Ovarium ist in einen kindskopfgroßen Granulosazelltumor von follikuloidem und zylindromatösem Typ umgewandelt.

Nach zweijähriger Pause treten hier trotz vorangegangener Röntgenkastration erneute Blutungen auf. Ursache dieser Blutungen ist der schon bei der ersten Untersuchung im Juni 1929 festgestellte Ovarialtumor. Der Fall zeigt unter anderem gut, wie die Bestrahlung nur auf die höchst differenzierte Funktion der Geschwulst, auf die Hormonbildung, einen, wenn auch zeitlich begrenzten Einfluß ausüben konnte. Auf Wachstumsfähigkeit und Vermehrungsvermögen der Zelle, diese elementaren Eigenschaften jeder Zelle und der Geschwulstzelle im Besonderen, hat sich der Einfluß der Bestrahlung nicht oder nur in geringem Maße erstreckt, wie aus der beträchtlichen Größenzunahme des Tumors, der nach der Bestrahlung von Entenei- zu Kindskopfgröße gewachsen ist, geschlossen werden kann.

Weiterhin berichtet G. Blass in der „Strahlentherapie" 36. 1930 über einen Fall von Granulosazelltumor eines 17jährigen Mädchens, bei dem als Nachbestrahlung in einer Reihe von Sitzungen im Verlaufe eines halben Jahres im ganzen $3^1/_3$ H.E.D. gegeben wurden, ohne mit dieser ungewöhnlich großen Dosis die Ovarialtätigkeit endgültig unterbrechen und die Periode wesentlich stören zu können. Wir möchten jedoch diesen Fall nur der Vollständigkeit halber erwähnen. Die Bedingungen, unter denen bestrahlt wurde, besonders die starke Verzettelung der Dosis, scheinen uns eine endgültige Beurteilung nicht zu erlauben.

Zum Schlusse dieser Reihe strahlenresistenter Granulosablastome sei noch ein Fall von Zoltán von Száthmary angeführt, bei dem aber leider die angewandte Strahlendosis unbekannt ist. Es sind aber bei der Aufnahme der Patientin (sie war in einem anderen Krankenhause bestrahlt worden) Röntgenverbrennungsnarben beiderseits auf dem Unterbauch und auf den linken Glutaen festgestellt worden, die wohl einen Schluß auf die gegebene Mindestdosis erlauben.

Zoltán von Száthmary: Arch. Gyn. 1933.

Fall 3: 45jährige Patientin, Menarche mit 13 Jahren, Periode immer unregelmäßig, alle 2—3 Monate von 6—7tägiger Dauer. Letzte Menses vor 10 Jahren. Vom 35—40. Lebensjahr Amenorrhoe. Später treten wieder zum Teil heftige Blutungen auf.

Es wird deshalb eine Röntgenbestrahlung vorgenommen. Dosis unbekannt. Siehe oben. Anschließend an die Betrahlung steht die Blutung 2 Monate. Tritt aber später in der alten Weise wieder auf. Die Totalexstirpation wird deshalb vorgenommen. Die Untersuchung des gewonnenen Präparates ergibt einen vom Ovar ausgehenden Granulosazelltumor, der bereits eine Metastase im Uterus gesetzt hat. Die Uterusschleimhaut ist glandulär-zystisch hypertrophiert.

Pat. bis jetzt gesund und beschwerdefrei.

Aus dem Befunde der Verbrennungsnarbe und der an die Bestrahlung anschließenden Amenorrhoe glauben wir schließen zu dürfen, daß die bei der Bestrahlung angewandte Dosis auch in diesem Falle zumindest die Kastrationsdosis war. Damit schließt sich die Beobachtung den vorgenannten Befunden von Strahlenresistenz gegen Kastrationsdosis gleichberechtigt an.

Im Gegensatz zu diesen einheitlichen und wohl eindeutigen Ergebnissen steht nun, wie man aus der Literatur entnehmen kann, die Meinung der meisten Autoren, wenn sie den Granulosazelltumoren eine besonders hohe Strahlenempfindlichkeit zuerkennen. Die Veröffentlichungen, auf die sie ihre Meinung gründen, sollen nachfolgend nun berichtet werden. Es ist auch nur wieder eine kurze Reihe von Arbeiten, auf die bei der Besprechung der Strahlenempfindlichkeit immer wieder verwiesen wird.. Eine in diesem Zusammenhange in einer Mitteilung von Dworzak und Podleschka genannte Arbeit von Philipp war uns leider nicht zugänglich. Die ebenfalls öfter genannten Arbeiten von W. P. Plate, Dworzak, Klaften und Habbe waren für unsere Zwecke nicht zu verwenden, weil sie entweder nur „erfolgreiche" Nachbestrahlungen darstellen (Dworzak), oder aber überhaupt keine eigenen Beobachtungen hinsichtlich der Strahlenempfindlichkeit der Tumoren sind, sondern ihre Autoren nur auf Grund allgemeiner Ueberlegung und fremder, oder zumindest diesen Arbeiten nicht zu Grunde liegender Beobachtungen zu ihrem Ergebnis gelangten. (Plate, Klaften, Habbe.)

B. Steinhardt: Zbl. Gyn. 1929.

J. S. 74 Jahre alt, Menopause seit 28 Jahren. Vor einem Jahre hatte die Pat. Schmerzen im Unterbauch; bei der deshalb vorgenommenen Untersuchung wurde ein Tumor festgestellt. Seit 5 Wochen blutet Pat. unregelmäßig fast dauernd.

Die deshalb vorgenommene Operation gestaltet sich schwierig, da der fast mannskopfgroße Tumor überall verwachsen ist. Der Uterus und Tumorreste bleiben zurück. Die histologische Untersuchung ergibt einen Granulosazelltumor.

20 Tage nach der Operation tritt eine erneute Blutung auf, die 2 Tage andauert. Wegen der zurückgebliebenen Tumorreste und der neuerlichen Blutung wird die Patientin Röntgen-nachbestrahlt. (Dosis in der Arbeit nicht angegeben.)

Am 30. Tage post op. Entlassung. „Man tastet im Douglas einen 2 Daumen dicken nicht empfindlichen Wulst, der als Tumor angesprochen wird."

Nach weiteren 3 Monaten (also 4 Monate post op.) zweite Röntgenserie (Dosis unbekannt).

Pat. fühlt sich wohl.

Ein Jahr nach der Operation. Pat. fühlt sich weiterhin wohl, der Uterus, der bei der Operation faustgroß war, ist nicht mehr vergrößert, die Geschwulst im Douglas ist geschwunden.

Epikritisch bemerkt die Verfasserin unter anderem über die Strahlenempfindlichkeit der Granulosatumoren: „Es ist nun vorstellbar und naheliegend, daß in Fällen, bei welchen die Geschwulstelemente den Follikelzellen des Ovars nahestehen, die besonders strahlenempfindlich sind, die Röntgenbestrahlung einen rascheren und sichereren Erfolg zeitigt, als bei anderen, bei welchen es sich strahlenbiologisch um weniger empfindliche Elemente handelt." Dieser Meinung Steinhardts kann man sich wohl anschließen. Nicht zulässig wäre es aber, durch den von ihr beobachteten Fall die hohe Strahlenempfindlichkeit der Tumoren beweisen zu wollen. Einmal fehlt leider jede Angabe über die zur Anwendung gelangte Strahlendosis, wie auch über die bei der Operation zurückgebliebenen Reste der Geschwulst. Zum andern kann der bei der Entlassung festgestellte und bei der Nachuntersuchung dann nicht mehr vorhande Wulst, der als Tumor angesprochen wurde und auf dessen Rückbildung sich die Annahme der Strahlenempfindlichkeit gründet, ebenso gut nur ein entzündliches Infiltrat gewesen sein, das sich nach Entfernung des Tumors (der auslösenden Ursache) durch die zweite Bestrahlung vielleicht beschleunigt zurückgebildet hat.

In einer Veröffentlichung der „Strahlentherapie" befasst sich J. Borak ebenfalls besonders mit der Strahlenempfindlichkeit maligner Tumoren und spricht dabei den Granulosazelltumoren eine außerordentliche Strahlenempfindlichkeit zu, „weil sie vom spezifischen, strahlenempfindlichen Eierstocksgewebe ausgehen". Borak geht dabei von der Annahme aus, daß ein Tumor niemals eine geringere Strahlenempfindlichkeit als sein Muttergewebe haben kann. Die Dosis aber, die nach Borak das Muttergewebe der Granulosazelltumoren, nämlich den Primordialfollikel, abtötet, beträgt nach seiner Erfahrung 800 r. am Herd gemesseen und im Laufe einer Woche appliziert.

„Mit Hilfe dieser Dosis erzielten wir in einem einschlägigen Falle einen seit 4 Jahren anhaltenden Schwund eines nicht operablen Granulosazelltumors, der auch eine Metastase im Abdomen gesetzt hatte."

Mit dieser Bemerkung erschöpfen sich die Angaben, die Borak gibt. Sie sind leider wenig ausführlich und lassen einen Vergleich kaum zu. Besonders ist auch die Strahlendosis, die angewandt wurde, zwar sehr wohl reproduzierbar, aber mit den anderen kaum zu vergleichen, da wir den Energieverlust durch die Verzettelung heute noch nicht kennen. In dem erwähnten oben angeführten Falle scheint aber Borak wirklich erfolgreich einen Granulosazelltumor bestrahlt zu haben. Ob aber die Voraussetzung, die ihn zu seinem Erfolge führte, stimmt, ist fraglich. So stammen die Tumoren nach der heute geltenden Meinung nicht von persistierenden Primordialfollikeln, sondern, wie früher erwähnt, von eilos gebliebenem abgesprengtem Granulosagewebe ab, oder gar von embryonalen indifferenten Vorstadien dieser Zellen. Damit braucht auch die Strahlenempfindlichkeit der Tumoren nicht die der Primordialfollikel zu sein, sondern wird voraussichtlich verändert und zwar geringer sein. Ebenso fehlt für seine Behauptung, daß ein Tumor nie eine geringere Strahlenempfindlichkeit als sein Muttergewebe haben könne, der Beweis. Borak selbst war noch vor kurzer Zeit gegenteiliger Meinung, wenn er zusammen mit A. Biedel im Handbuch der gesamten Strahlenkunde sagt: „Manchmal sind die Carzinome weniger empfindlich, als die ihren Mutterboden bildenden endokrinen Organe (Ovarien), manchmal gleich, manchmal empfindlicher".

Beweiskräftiger scheinen uns folgende Befunde zu sein:

H. Dworzak und K. Podleschka: Arch. Gyn. 1933.

50jährige Patientin, 4 Geburten, ein Abort. Menarche mit 15 Jahren, Menstruation immer regelmäßig.

Im Oktober 1931 bemerkt die Pat. eine langsam wachsende Geschwulst im Unterbauch, die im Dezember 1931 entfernt wurde. (Die Operation fand in einer anderen Anstalt statt. Angeblich handelte es sich bei der Geschwulst um einen linksseitigen kindskopfgroßen Ovarialtumor.) 1932 bemerkte die Pat. erneut eine Geschwulst im Unterbauch. Die Periode ist jetzt unregelmäßig. Zeiten von Blutungen wechseln mit Amenorrhoe. Totalexstirpation. Sie ergibt einen das kleine Becken ausfüllenden und mit der Umgebung diffus verwachsenen, sehr blutreichen und zerreißlichen Tumor, der sich histologisch als Granulosazelltumor erweist. Rechte Adnexe o. B. Uterus etwas vergrößert.

Bei der Operation können geringe Tumormassen nicht entfernt werden und bleiben an der linken Beckenwand zurück.

Nachbestrahlung: 6 Felder 10 : 15 cm. Das Feld zu 600 r. Störungsfreier postoperativer Verlauf.

4 Monate später nochmals Nachbestrahlung: 6 Felder zu 600 r.

Die 8 Monate nach der Operation vorgenommene Nachuntersuchung ergibt kein Recidiv. „Auch an der linken Beckenwand, wo zweifellos makroskopisch sichtbare Tumorreste zurückgeblieben sind, ist nicht die geringste Restistenz mehr zu tasten."

Um was für einen Tumor es sich bei der ersten Operation gehandelt hat, wissen wir nicht. Nahe liegt, daß es bereits damals ein Granulosazelltumor war. Es ist indessen unbeweisbar und für die weitere Bewertung der Beobachtung auch gleichgültig. Wichtig für uns ist die Tatsache, daß es hier gelang, geringe aber sichere Reste einer Granulosazellgeschwulst mittels großer Dosen von Röntgenstrahlen zum Verschwinden zu bringen. Der Fall zeigt große Aehnlichkeit zu dem Steinhardts und vermehrt auch dessen Wahrscheinlichkeit und Beweiskraft sehr. Kurz ist leider in beiden Fällen die kontrollierte recidivfrei gebliebene Zeit, die ein endgültiges Urteil noch nicht zuläßt.

Am längsten beobachtet und in seiner Art besonders überzeugend ist der nun folgende Fall eines Granulosazelltumors, der in Heidelberg beobachtet und von H. O. Kleine und an anderer Stelle von Eymer beschrieben wurde.

H. O. Kleine: Arch. Gyn. 1933.

Fall. 2. Frl. E. L. Menarche mit 13 Jahren, Menstruation immer regelmäßig.

6. 9. 1919. Entfernung eines kindskopfgroßen, stielgedrehten, teils zystisch, teils soliden Ovarialtumors. Uterus etwas größer als normal. Rechts Adnexe o. B.

Die bei der Operation gestellte Diagnose lautete: „Carzinom in dichten Zügen wachsend mit zahlreichen Kernteilungsfiguren."

Die neuerlich durchgeführte Untersuchung ergab auf Grund der inzwischen neu gewonnenen Kenntnisse einen Granulosazelltumor. Leider ist bei der ersten Untersuchung über die Blutungsanamnese und über den Zustand der Uterusschleimhaut keine Angabe gemacht.

1921, 2 Jahre post op., entwickelt sich in der linken Bauchseite ein metastatischer Geschwulstknoten, der auf Röntgenbestrahlung (eine HED.) verschwindet.

1923: Bildung von großen, anscheinend retroperitoneal gelegenen, metastatischen Geschwülsten, die die Nerven komprimieren. Lähmung der unteren Extremitäten. Harnverhaltung.

Trotz der vorausgegangenen Röntgenbestrahlungen treten unregelmäßige Blutungen auf.

Röntgenbestrahlung mit der intensiv Kreuzfeuermethode, je eine HED., zum Teil fraktioniert protahiert von vorn, hinten und beiden Flanken. Innerhalb 4 Monaten verschwinden die Tumorknoten, die Lähmung der Beine bildet sich völlig zurück, die Blase kann wieder entleert werden. Die Genitalblutungen sistieren.

1925 : Erneut treten Geschwulstknoten im Unterbauch auf. Nochmals intensiv Röntgenbestrahlung mit der Kreuzfeuermethode (Dosis wie oben). Die Knoten verschwinden auf die Bestrahlungen.

Seit 1925 (seit 8 Jahren) ist nun die Pat. klinisch gesund und voll arbeitsfähig.

Anschließend sei noch über zwei weitere Fälle von Granulosazelltumoren berichtet, die ebenfalls, zusammen mit den eben besprochenen, von H. O. Kleine veröffentlicht wurden.

Fall 8. 47jährige Pat. Periode regelmäßig bis 1910. Zu dieser Zeit treten Dauerblutungen auf. Die Pat. wird untersucht, dabei ein Tumor festgestellt, der bis zum Nabel reicht. Wegen des schlechten Allgemeinzustandes wird von einer Operation abgesehen und die Kranke Röntgen bestrahlt (eine HED. verzettelte Dosis). Die Blutung sistiert, der Tumor geht auf Faustgröße zurück. Im Oktober 1911 treten erneute Blutungen auf, die Geschwulst wächst wieder.

Operation: Die Untersuchung des gewonnenen Materials ergibt einen Granulosazelltumor.

Pat. stirbt an postoperativer Peritonitis.

Fall 10. 49jährige Pat. Periode regelmäßig bis 1909, dann treten ebenfalls Blutungen auf, und es wird ein Tumor festgestellt, der bis zum Nabel reicht.

Röntgenbestrahlung (eine HED. in verzettelter Dosis). Der Tumor geht auf Faustgröße zurück, die Blutung sistiert.

Jan. 1912. Erneutes Wachstum des Tumors, erneute Blutung.

Operation: Die Untersuchung ergibt einen Granulosazelltumor.

Pat. seit 21 Jahren völlig gesund.

Die Ergebnisse, die die drei Tumoren gezeitigt haben, zusammenfassend, kommt Kleine zum Schluß, daß Granulosazelltumoren gemäß ihrer Granulosazellnatur sich durch eine hohe Strahlenempfindlichkeit auszeichnen.

Unbestritten und sicher ist der Erfolg, den im Falle 2 die beiden Intensivbestrahlungen mit der Kreuzfeuermethode endgültig gehabt haben. Es ist hier gelungen, mittels Röntgenbestrahlung, mit sehr hohen Dosen allerdings, einen Granulosazelltumor, oder was eigentlich noch höher zu bewerten ist, ein Recidiv, das durch die vorausgegangenen Bestrahlungen noch strahlenresistenter geworden sein kann, endgültig zu vernichten und die volle Gesundheit der Tumorträgerin wieder herzustellen.

Im Falle 8 und 10 aber können wir, ebenso wenig wie in den beiden ersten Bestrahlungen des Falles 2 den Beweis der hohen Strahlenempfindlichkeit der Granulosazelltumoren erbracht sehen. Fast mit demselben Recht könnte man auch das Gegenteil, nämlich eine besondere Strahlenresistenz damit beweisen wollen. Es wurde mit der Bestrahlung eine Verkleinerung der Tumoren und eine klinische, zeitlich begrenzte Besserung des Zustandes ihrer Trägerinnen zwar erreicht; zurückgeblieben, sichtbar oder unsichtbar, ist aber Tumorgewebe, das durch die Bestrahlung nicht vernichtet wurde und nach einiger Zeit erneut sich vermehrte. Auf diese zurückgebliebenen, nicht zerstörten Zellen kommt es aber bei der Bestimmung der Strahlenempfindlichkeit eines Tumors vor allem an. Nur die Dosis, die die strahlenresistentesten Anteile des Tumors (theoretisch die entsprechend ihrer Arteigenschaften und ihres augenblicklichen Entwicklungszustandes strahlenresistenteste Zelle) mit

Sicherheit abtötet, ist das richtige und alleinige Maß für die Radioresistenz bezw. Sensibilität der Geschwulst. Ein unvollständiges Zurückgehen einer Neubildung auf Bestrahlung kann höchstens ein Hinweis, nie der Beweis einer gesteigerten Strahlenempfindlichkeit sein.

Zum Schlusse dieser Reihe von bestrahlten und strahlensensiblen Granulosazelltumoren sei noch eine oft zitierte Arbeit von Schiffmann erwähnt. Wegen der ungenauen Angaben sind die Ergebnisse der Bestrahlung für eine Beurteilung der Radiosensibilität der Tumoren nicht zu verwenden. Die Besprechung soll lediglich darauf hinweisen, wie verschieden ein Ergebnis beurteilt werden kann und wie leicht eine einmal festgelegte Meinung in der Literatur weitergegeben wird. Im Verlaufe allgemeiner Ueberlegungen weist Schiffmann eingangs seiner Arbeit auf die Möglichkeit einer gesteigerten Strahlenempfindlichkeit der Tumoren hin. „Die Granulosazellnatur der Tumoren wäre aber auch geeignet, auf ihre große Eignung zur Strahlenbehandlung hinzuweisen, wenn wir bedenken, wie strahlenempfindlich doch normale Granulosazellen sind." Von den veröffentlichten Fällen von Granulosazelltumoren wurden zwei im Verlauf der Behandlung bestrahlt. Sie seien auszugsweise wiedergegeben.

J. Schiffmann: Zbl. Gyn. 1926.

Fall 2. 59jährige Frau. Menopause seit 9 Jahren, wegen Wiederauftreten der Blutung wird die Pat. röntgenbestrahlt. (Dosis unbekannt.) 4 Monate später treten erneute Blutungen auf. Der Uterus wird exstirpiert (ohne Adnexe, ohne Probecurettage!). 1 Jahr später findet sich bei einer anläßlich einer Appendicitis vorgenommenen Laparotomie ein inoperabler Ovarialtumor. (Granulosazelltumor mit Metastasen.)

Fall 4. Bei einer 60jährigen Patientin wird ein Granulosazelltumor entfernt. Da die Operation nicht ganz radikal durchgeführt werden konnte, wird eine Nachbestrahlung (Dosis unbekannt) angeschlossen. „Und zwar mit dem Effekt, daß der Tumor während der Behandlung rapid, gleichsam unter den Fingern gewachsen ist. Der Fall ist nicht beweisend, sicher aber ein warnendes Zeichen, bei dem derzeitigen Stande unseres Wissens aufs Genaueste zu beobachten und den richtigen Zeitpunkt für den operativen Eingriff nicht zu versäumen."

Allgemein wird Schiffmann in der Reihe der Autoren genannt, die Granulosazelltumoren mit Erfolg bestrahlt haben.

Betrachten wir nun die Ergebnisse, die die einzelnen Beobachter mit ihren Bestrahlungen erzielten, so finden wir entsprechend der großen Zweiteilung: strahlensensibel — strahlenresistent, einen entscheidenden Unterschied in der Größe der Dosis, die bei den einzelnen Bestrahlungen gegeben wurde und der die einzelnen ihre Erfolge bezw. ihre Mißerfolge verdanken.

Scheyer, Schiller, H. O. Neumann und mit ihnen wohl die Bestrahler im Falle Száthmary beabsichtigten, durch die Röntgenkastration Blutungen, die die Kranke zum Arzte führten und für die eine Ursache nicht zu finden war, ein für allemal zu unterdrücken. Entsprechend dem Ziele bestrahlten sie also die Frauen mit der üblichen Kastrationsdosis, die ungefähr mit 250 r. (am Herd gemessen und auf einmal gegeben) anzusetzen ist. Wir selbst verfolgten bei unserer Bestrahlung, wenn auch mit den grösseren Dosen von 300 und 480 r. (am Herd gemessen), denselben Zweck. Das Ergebnis war bei allen fünf Versuchen das gleiche. Es gelang nicht, die Blutung dauernd zu beherrschen. Nach verschieden langen Zeiten (2—18 Monate) traten erneute Blutungen auf und zwangen schließlich zur Operation. Diese wiederum ergab dann in vier von fünf Fällen überhaupt erst die eigentliche Ursache der Blutung, den Tumor.

Die Ergebnisse dieser ersten Bestrahlungsreihe zusammenfassend müssen wir sagen: Wir finden für Granulosazelltumoren eine Strahlenresistenz für Dosen, wie sie zur Kastration gewöhnlich angewandt werden und darüber hinaus in unserem eigenen Falle Resistenz für 480 r. In diagnostisch unklaren Fällen von Blutung ist die Strahlenresistenz gegen die Kastrationsdosis ein Hinweis auf eine mögliche geschwulstmäßige Entartung des Ovariums im Sinne eines Granulosazelltumors.

Die Erfolge der Tumorbestrahlungen wurden andererseits in Fällen erzielt, wo der Tumor durch die Untersuchung festgestellt oder gar schon operiert war. Die Aufgabe, die damit dem bestrahlenden Arzt gestellt war, war wesentlich von der obigen verschieden. Hier mußte ein im Zweifel als maligne anzusehender und oft als Carzinom angesehener Ovarialtumor oder seine Reste endgültig zerstört werden. Entsprechend hoch sind auch die Strahlendosen, die angewandt wurden. Borak, der allerdings bei der Errechnung der Dosis noch von anderen Ueberlegungen ausgeht, gibt so 800 r. im Verlauf einer Woche. Kleine gibt mit seiner Kreuzfeuermethode vermutlich noch höhere Bestrahlungsdosen. Dworzak und Podleschka erreichen gar mit 6 Feldern zu 600 r. in einer Behandlungsreihe eine Herddosis, die noch wesentlich höher liegt. Bei diesen drei erfolgreichen Bestrahlungen von Granulosazelltumoren, den einzigen, bei denen die angewandte Dosis bekannt ist, finden wir damit Strahlenmengen angewandt, die mindestens zweimal so groß sind wie die stärkste Bestrahlung in unserem eigenen Falle, die mit einer Dosis von 480 r. zugleich die größte, sicher bekannte Strahlendosis in der Reihe strahlenresistenter Granulosazelltumoren darstellt.

Die strittige Frage der Strahlenempfindlichkeit der Granulosazelltumoren erscheint damit gelöst. Sie ist ebenso wie bei jedem anderen Tumor und jeder Zelle überhaupt eine Frage der Dosierung. Nach den eben gewonnenen Erfahrungen liegt die zur Zerstörung aller Geschwulstzellen nötige Strahlenenergie gerade noch im Bereich der therapeutisch applizierbaren Strahlenmengen. Gegen die üblichen Kastrationsdosen sind Granulosazelltumoren resistent. Von einer besonders hohen Radiosensibilität bei ihnen zu sprechen, erscheint unangebracht.

Der öfters beobachteten Verkleinerung der Granulosatumoren schon bei Bestrahlungen von 1 H.E.D. ist keinerlei entscheidende Bedeutung beizumessen. Man findet diese „Scheinerfolge" vor allem bei sehr rasch wachsenden Geschwülsten und kann sie wohl auf ein Zugrundegehen einzelner Zumoranteile zurückführen, die durch ein überstürztes Wachstum auch besonders strahlenempfindlich sind. Nie ist es indessen gelungen, mit diesen kleinen Dosen einen Granulosazelltumor endgültig zu vernichten. Lieber möchte man abschließend an die Beobachtung von G. Blass erinnern, wo selbst eine Dosis von 2000 r. nicht ausreichte, die Ovarialtätigkeit zu unterbrechen.

Zusammenfassung.

Granulosazelltumoren sind Geschwülste, die vornehmlich durch ihre innersekretorische Funktion charakterisiert sind. Ihre Herkunft ist heute noch nicht mit Sicherheit erkannt. Sie, und damit die Granulosa überhaupt, stammen entweder aus dem mesenchymalen Bindegewebskern des Ovariums oder sind epithelialer Natur und entwickeln sich aus versprengten Granulosazellen, den Zellballen und -schläuchen Meyers und Walthards.

Pathologisch-anatomisch unterscheiden wir heute drei verschiedene Formen der Tumoren. Den folliculoiden Typ, der als reifste Form heute angesehen wird, den trabeculären oder zylindromatösen Typ mit seiner Unterart, die mit dem Moiréemuster verglichen wird, und schließlich als Vorstufe zu beiden eine uncharakteristische Form, die nur aus den Uebergängen zu einer der vorgenannten zu erkennen ist.

Auf Grund des mikroskopischen Bildes wird häufig von Granulosazelltumoren als von Carzinomen gesprochen. Man bezeichnet diese Geschwülste zu Unrecht a priori als maligne. Ebenso wie bösartige gibt es auch sicher gutartige Granulosazelltumoren. Von einigen Autoren sind sogar die benignen Tumoren in der Mehrzahl der Fälle gefunden worden.

Granulosazelltumoren scheinen, obwohl bis jetzt nur in einer geringen Zahl bekannt, nach neueren Erfahrungen doch relativ

häufig vorzukommen. Sie können in jedem Lebensalter auftreten, besonders oft findet man sie kurz vor und in den Jahren nach dem Aufhören der Ovarialtätigkeit. Ihr Auftreten ist durch eine Reihe von Erscheinungen gekennzeichnet, die zusammen oder einzeln gefunden werden und die insgesamt durch die Inkretproduktion des Tumors bedingt sind. Folge dieser gesteigerten hormonalen Tätigkeit ist vor allem die glandulär-zystische Hypertrophie der Uterusschleimhaut. Sie tritt in fast ausnahmslos allen Fällen von Granulosazelltumoren auf. Zusammen mit einer gar durch die Untersuchung festgestellten Ovarialgeschwulst ist sie geradezu charakteristisch für Granulosazelltumoren, unter Umständen weist sie noch auf ein Fibrom oder Sarkom des Ovariums hin. Durch diesen gestörten Aufbau des Endometriums sind jene Störungen im Zyklus bezw. wieder auftretenden Blutungen verursacht, die gewöhnlich das erste Anzeichen der Erkrankung sind. Als weitere Folge des Tumors und seiner Hormonwirkung findet sich eine Massenzunahme der Uterusmuskulatur und an der Tubenschleimhaut. In manchen Fällen von Granulosazelltumoren treten außerdem Störungen in der Entwicklung der sekundären Geschlechtsmerkmale auf. Jugendliche Tumorträgerinnen entwickeln sich abnorm schnell und bieten das Bild genitaler Frühreife. Mit der Entfernung des Tumors gehen die Veränderungen ganz oder teilweise zurück.

Als Hormon des Tumors ist das Follikulin, das Hormon der normalen Keimdrüse und Granulosa, festgestellt worden. Es tritt oft in sehr großen Mengen auf und kann im Blut, vor allem aber in den Exkreten nachgewiesen werden. Die umstrittene Frage der Strahlenempfindlichkeit der Granulosazelltumoren glauben wir auf Grund unserer Untersuchungen in folgender Weise entschieden :

Gegen die üblichen Kastrationsbestrahlungen und gegen Dosen bis zu 480 r. W. D. sind Granulosazelltumoren resistent.

Unklare Blutungen, die allein oder auch zusammen mit glandulär-zystischer Hypertrophie des Endometriums oder einem Ovarialtumor auftreten und die sich durch Röntgenkastrationsbestrahlung nicht beherrschen lassen, sind auf eine Erkrankung des Ovariums im Sinne eines Granulosazelltumors verdächtig.

Bei der Anwendung von großen Dosen scheinen Granulosazelltumoren strahlenempfindlich zu sein. Jedenfalls sind durch Bestrahlungen mit 800—1200 r. W. D. Dauerheilungen erzielt worden.

Mit im Vergleich zu diesen großen Dosen kleineren Strahlenmengen (1 H.E.D.) ist öfters Verkleinerung eines Granulosazelltumors, nie seine endgültige Vernichtung erreicht worden.

Literaturverzeichnis.

v. Behring, H.: Zbl. Gynäk. 1931.

Biedl, A.: Hdb. der ges. Strahlenkunde.

Blass, G.: Strahlentherapie. 36. 1930.

Borak, J.: Strahlentherapie. 44. 1932,
i. Hdb. der ges. Strahlenkunde.

Dworzak, H.: Zbl. Gynäk. 1932.
Arch. Gynäk. 154. 1933.

Fauvet, E.: Zbl. Gynäk. 1932.

Fischer-Wasels Endokrinologie. 14. 1934.

Habbe, K.: Zbl. Gynäk. 1931.

Intyre, D.: Mc. J. Obstetr. 38. 1931, ref. Zbl. Gynäk. 1933.

Isbruch, F.: Zbl. Gynäk. 1926.

Kazushige-Higuchi: Arch. Gynäk. 149. 1932.

Kermauner, i. Veit-Stöckel, Bd. 7, Aufl. 1932.

Klaften, E.: Mschr. Geburts. 86. 1930.
Arch. Gynäk. 150. 1932.
Arch. Gynäk. 155. 1934.
Zbl. Gynäk. 1934.

Kleine, H. O.: Arch. Gynäk. 155. 1933.
ref. i. Zbl. f. d. ges. Radiologie. 16. 1933.

Lellbach, A.: Zbl. Gynäk. 1933.

v. Lissowetzky: Arch. Gynäk. 142. 1926.

Lubarsch, O.: i. Hdb. d. ges. Strahlenkunde.

Meyer, R.: Z. Geburts. 116. 1922.
Zbl. Gynäk. 1925.
Zbl. Gynäk. 1932.

Müllerheim, R.: Zbl. Gynäk. 1928.

Neumann, H. O.: Zbl. Gynäk. 1925.
Endokrinologie. 12. 1933.

Pahl, J.: Arch. Gynäk. 147. 1931.

Pankow, O.: i. Jaschke-Pankow, Lehrb. d. Gynäkologie.

Philipp, E.: Zbl. Gynäk. 1934.

Plate, W. R.: Arch. Gynäk. 151. 1932.

Podleschka, K.: i. Dworzak, P.: Arch. Gynäk. 154. 1933.

Rummeld, P.: Zbl. Gynäk. 1931.
Scheyer, H. E.: Zbl. Gynäk. 1927.
Schiffmann: Zbl. Gynäk. 1926.
Schiller, W.: Pathologie und Klinik der Granulosazelltumoren. Wien 1934.
Schröder, R.: i. Veit-Stöckel. Bd. 1. Aufl. 1932.
Arch. Gynäk. 110. 1922.
Schuschania, P.: Zbl. Gynäk. 1930.
Seitz, A.: Arch. Gynäk. 116. 1922.
Stefanscik, Sz.: Mschr. Geburts. 92. 1932.
Steinhardt, B.: Zbl. Gynäk. 1929.
Strauss, i. Hdb. d. ges. Strahlenkunde.
v. Száthmary, Z.: Arch. Gynäk. 153. 1933.
Tietze, K.: Z. Geburts. 91. 1927.
Uffenorde, H.: Zbl. Gynäk. 1934.
Wätjen, J.: i. Hdb. d. ges. Strahlenkunde.
Zondek, B.: Die Hormone d. Ovariums u. d. Hypophysenvorderlappens.

Herrn Privatdozent Dr. Fr. Keller danke ich für die Ueberlassung von Fall und Thema und für seine wertvollen Anregungen bei der Fertigstellung der Arbeit.

Lebenslauf.

Ich wurde am 28. August 1909 in Freiburg i. B. als Sohn des Kaufmanns Karl Herrmann und seiner Ehefrau Berta geb. Schirrmann geboren. Nach Besuch der Volks-, Bürger- und später Mittelschule legte ich am 28. Februar 1928 am Realgymnasium in Freiburg die Reifeprüfung ab.

Nach fünf vorklinischen Semestern meines Medizinstudiums in Freiburg und Kiel legte ich die ärztliche Vorprüfung in Freiburg am 24. Juli 1930 ab, nach sechs klinischen Semestern in Freiburg und Düsseldorf bestand ich das medizinische Staatsexamen am 14. Dezember 1933 ebenfalls in Freiburg i. B.

Während meiner Medizinalpraktikantenzeit arbeitete ich an der Universitätsfrauenklinik in Freiburg unter Leitung von Herrn Prof. Franken und Siegert und an der medizinischen Universitätsklinik unter Leitung von Herrn Prof. Bohnenkamp, wo ich seither als Volontärarzt tätig bin.